



**2º CURSO INTERNACIONAL DE  
RECONSTRUÇÃO OSTEO-ARTICULAR**

*Tomar, 28 e 29 de Março de 2008*



**TRATAMENTO COM  
PLACA NAS FRACTURAS  
DISTAIS DO ÚMERO**

**FRACTURAS SUPRAINTERCONDILIANAS**

**Iker Sierra, Eduardo Mendes, Paula Alves**

Serviço de Ortopedia do Hospital São Teotónio  
Viseu, Portugal

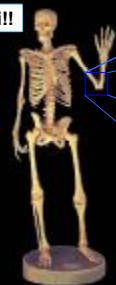


Tomar, 28 de Março de 2008

**Fixação interna com placa aparafusada nas  
fracturas supraintercondilianas do úmero**

n Área anatómica

Hi!!!



Quadrado de Müller



Tomar, 28 de Março de 2008

## Fixação interna com placa aparafusada nas fracturas supraintercondilianas do úmero

n Deseault (1811)



Tomar, 28 de Março de 2008

## Fixação interna com placa aparafusada nas fracturas supraintercondilianas do úmero

n Deseault (1811)



n



Pouco comum,  
cominutiva,  
complica,  
limita mobilidad...



Tomar, 28 de Março de 2008

## Fixação interna com placa aparafusada nas fracturas supraintercondilianas do úmero

n Nossa série



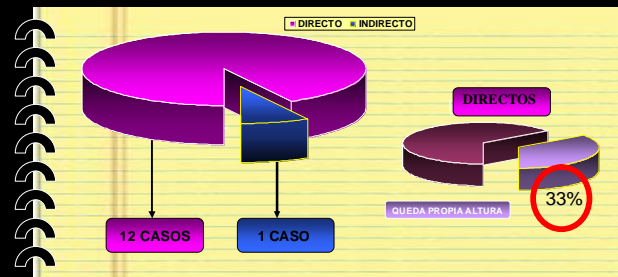
01/04-02/07



Tomar, 28 de Março de 2008

## Fixação interna com placa aparafusada nas fracturas supraintercondilianas do úmero

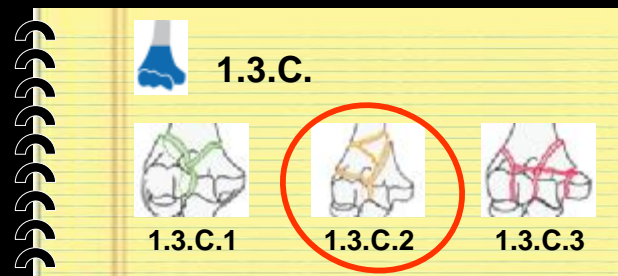
### n Mecanismo de lesão



Tomar, 28 de Março de 2008

## Fixação interna com placa aparafusada nas fracturas supraintercondilianas do úmero

### n A.O. classification



Tomar, 28 de Março de 2008

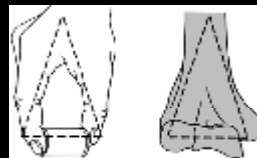
## Fixação interna com placa aparafusada nas fracturas supraintercondilianas do úmero

### n Objectivo

## RECONSTRUÇÃO



Superfície articular



Colunas de Milch

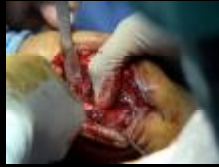

Tomar, 28 de Março de 2008

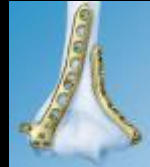## Fixação interna com placa aparafusada nas fracturas supraintercondilianas do úmero

n Objectivo

### FIXAÇÃO ESTÁVEL



Redução aberta

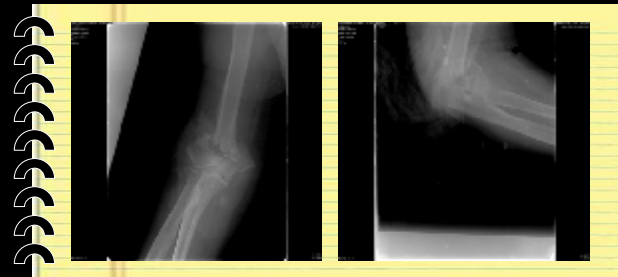


O.R.I.F



Tomar, 28 de Março de 2008

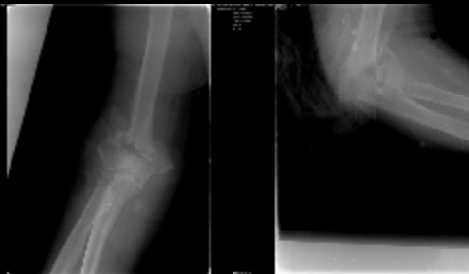## Fixação interna com placa aparafusada nas fracturas supraintercondilianas do úmero



Tomar, 28 de Março de 2008

## Fixação interna com placa aparafusada nas fracturas supraintercondilianas do úmero

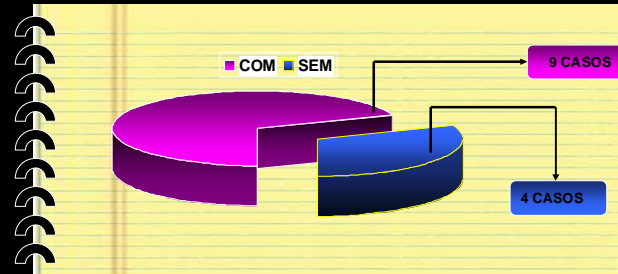
n RX



Tomar, 28 de Março de 2008

## Fixação interna com placa aparafusada nas fracturas supraintercondilianas do úmero

n Via posterior...osteotomia?

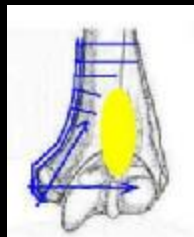


Tomar, 28 de Março de 2008

## Fixação interna com placa aparafusada nas fracturas supraintercondilianas do úmero

n O.R.I.F.: uma continua evolução

n Filosofias



90°-90°



Tomar, 28 de Março de 2008

## Fixação interna com placa aparafusada nas fracturas supraintercondilianas do úmero

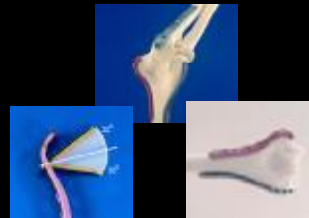n O.R.I.F.: uma continua evolução

n Filosofias

Paralelas



Shawn W. O'Driscoll, M.D., Ph.D.



Tomar, 28 de Março de 2008

## Fixação interna com placa aparafusada nas fracturas supraintercondilianas do úmero

n O.R.I.F.: uma continua evolução

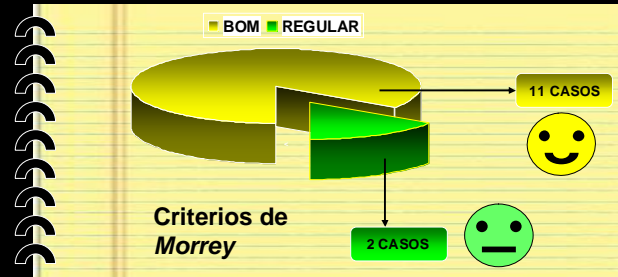
n Materiais



Tomar, 28 de Março de 2008

## Fixação interna com placa aparafusada nas fracturas supraintercondilianas do úmero

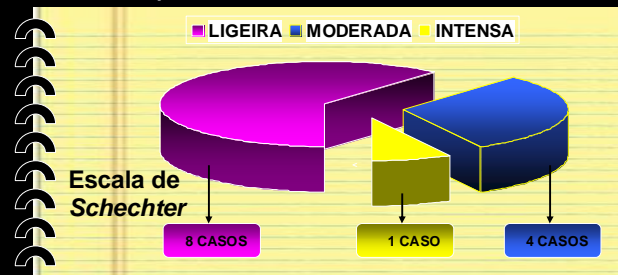
n Follow-up



Tomar, 28 de Março de 2008

## Fixação interna com placa aparafusada nas fracturas supraintercondilianas do úmero


n Follow-up



Tomar, 28 de Março de 2008

## Fixação interna com placa aparafusada nas fracturas supraintercondilianas do úmero

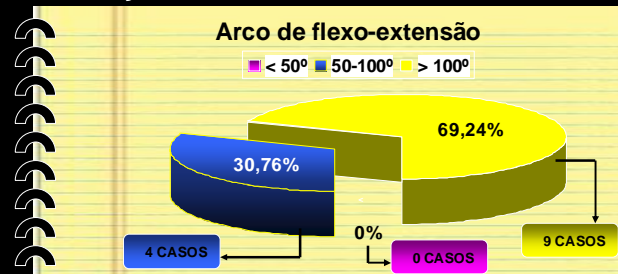
### n Follow-up



Tomar, 28 de Março de 2008

## Fixação interna com placa aparafusada nas fracturas supraintercondilianas do úmero

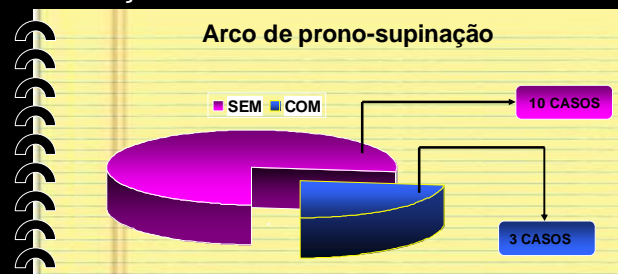
### n Limitação da mobilidade



Tomar, 28 de Março de 2008

## Fixação interna com placa aparafusada nas fracturas supraintercondilianas do úmero

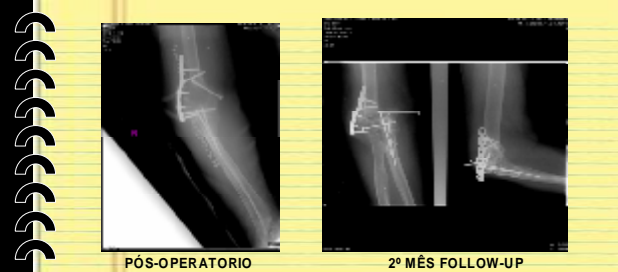### n Limitação da mobilidade



Tomar, 28 de Março de 2008

## Fixação interna com placa aparafusada nas fracturas supraintercondilianas do úmero

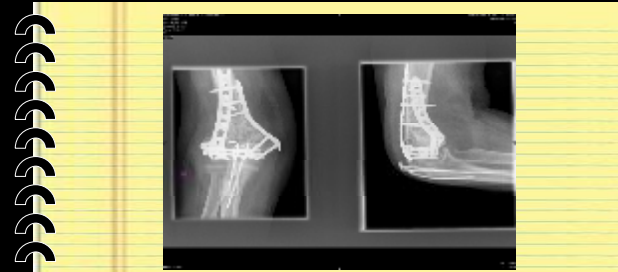### n Desmontagem



Tomar, 28 de Março de 2008

## Fixação interna com placa aparafusada nas fracturas supraintercondilianas do úmero

### n Desmontagem



Tomar, 28 de Março de 2008

## Fixação interna com placa aparafusada nas fracturas supraintercondilianas do úmero

### n Outras complicações...

- n Infecção da sutura cirúrgica (1 caso)
- n Irritação do cubital (1 caso)
- n Exteriorização do material (2 casos)
- n Dor (fios K de osteotomia do olecrânio) (5 casos)



Tomar, 28 de Março de 2008

Fixação interna com placa aparafusada nas fracturas supraintercondilianas do úmero

 **WARNING**

**A reconstrução anatómica e estável para a superfície articular é fundamental para um bom resultado funcional**



Tomar, 28 de Março de 2008

Fixação interna com placa aparafusada nas fracturas supraintercondilianas do úmero

 **WARNING**

**A importância da reconstrução de ambas as colunas em dois planos ortogonais**



Tomar, 28 de Março de 2008

Fixação interna com placa aparafusada nas fracturas supraintercondilianas do úmero

 **WARNING**

**Esta osteossíntese rígida permite uma mobilidade pós-operatória precoce reduzindo a rigidez articular**



Tomar, 28 de Março de 2008

Fixação interna com placa aparafusada nas  
fracturas supraintercondilianas do úmero



**WARNING**

**Este tipo de fracturas estão  
associadas a um número elevado de  
complicações funcionais**



Tomar, 28 de Março de 2008